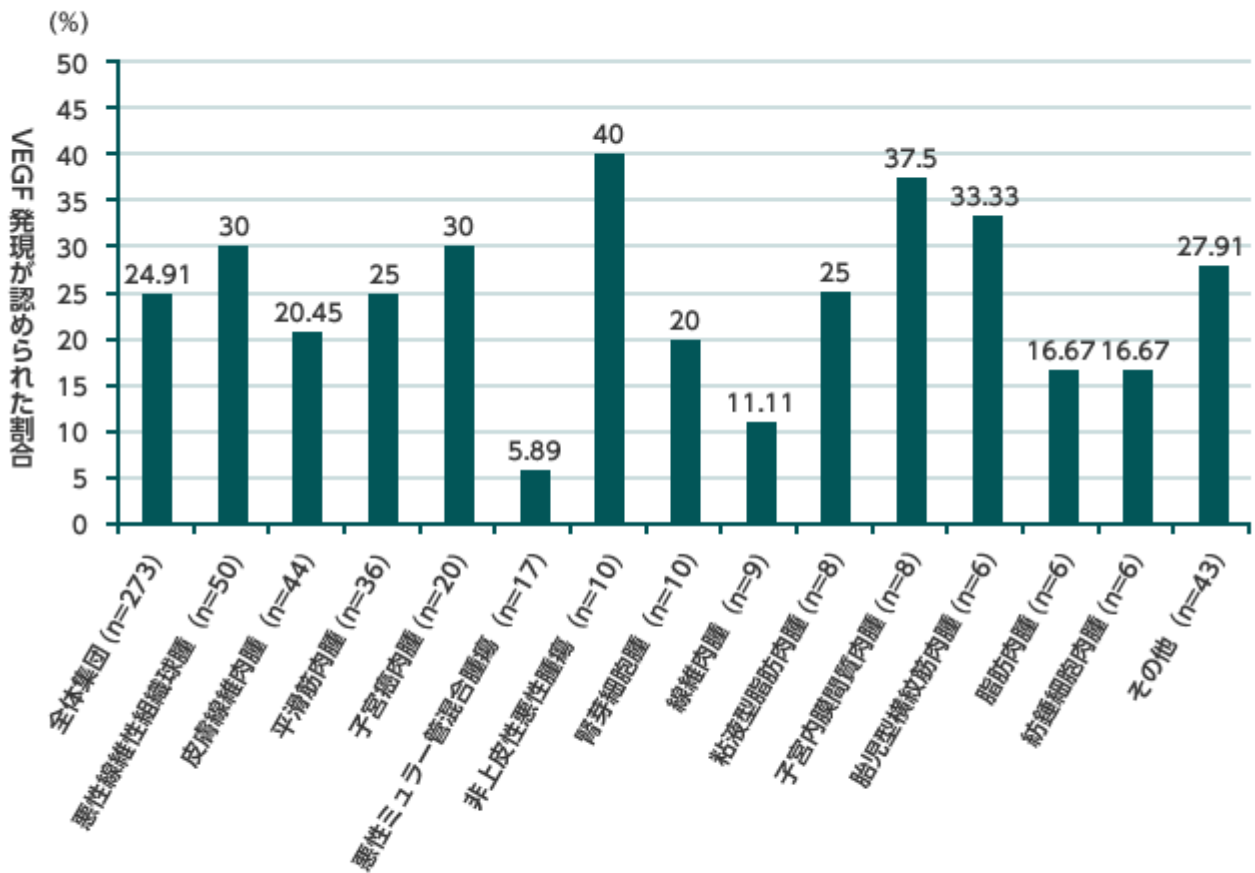


組織型別 VEGF 発現の頻度 (海外データ)



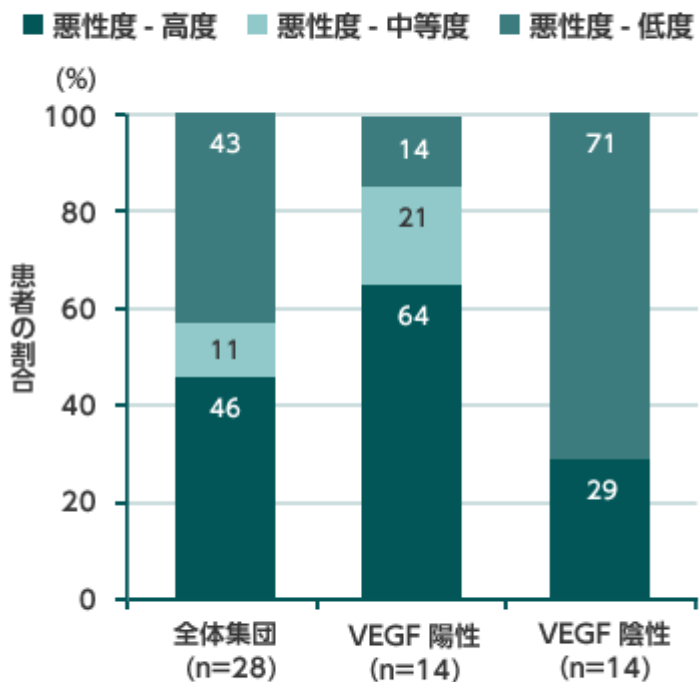
対象・方法：1986～2001年の間に悪性軟部腫瘍と診断された患者273例を対象に、悪性度の判定のため病理学的診断に用いられた組織標本を元に、ABC法を用いた染色法により、VEGFの発現を確認した。なお、染色された細胞が10%以上の場合をVEGF陽性とし、染色が検出不能または染色された細胞が10%未満の場合、VEGF陰性とした。

※2002年のWHO分類から、悪性線維性組織球腫(MFH)は未分化多形肉腫(UPS)/MFHと粘液線維肉腫に分類された。さらに2013年のWHO分類から、UPS/MFHは未分化/分類不能肉腫(undifferentiated/unclassified sarcoma)の中のundifferentiated pleomorphic sarcomasに相当する。

Potti A., et al.: J Cancer Res Clin Oncol 130, 52-56 (2004)

Image

悪性軟部腫瘍患者における悪性度と VEGF 発現状況との関係 (海外データ)



対象・方法：転移を認めない原発性の悪性軟部腫瘍患者 28 例を対象に、すでに組織学的診断が確定している患者の組織標本に免疫染色を行って VEGF 発現状況を評価、悪性度との関連を検討した。腫瘍細胞の 10% に VEGF 発現が認められた場合を VEGF 陽性、その他を VEGF 陰性とした。

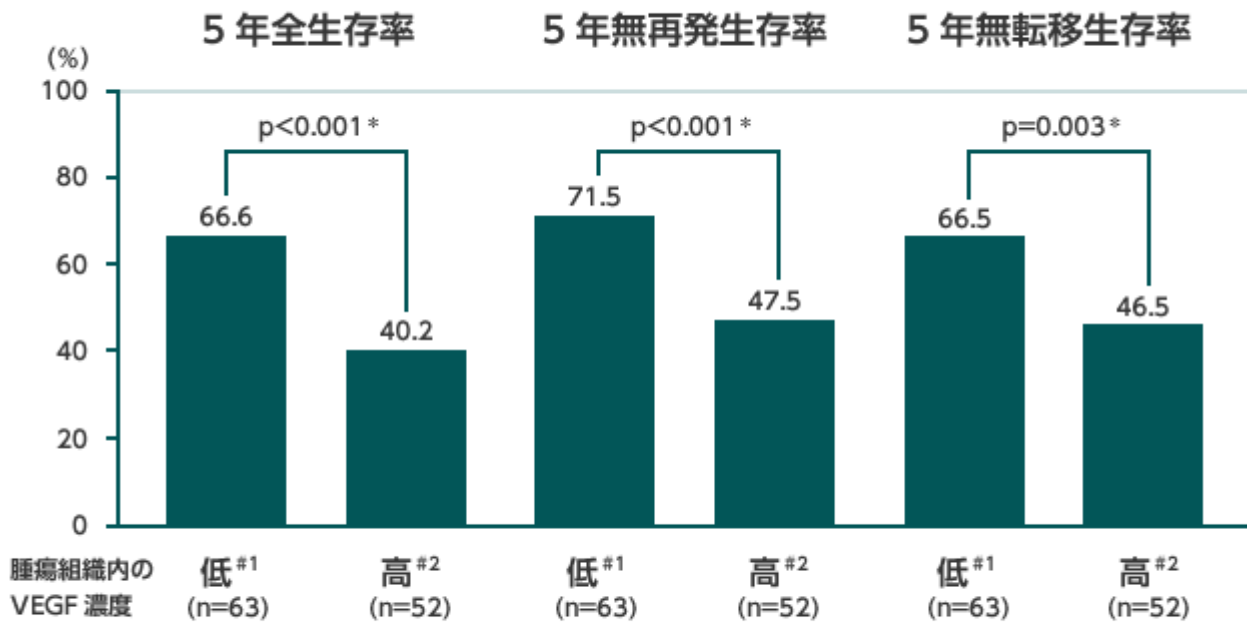
Pako EE., et al.: Anticancer Res 25, 3591-3596 (2005)

VEGF

VEGF

Image

腫瘍組織内 VEGF 濃度と疾患転帰との関係



* Wilcoxon U test, #1 : (<2.5 μ Mol/mg protein)、#2 : (\geq 2.5 μ Mol/mg protein)

対象：1990～1996年に富山大学付属病院および集学的がん診療センターにて悪性軟部腫瘍と新規に診断され、血管新生に影響を与える他の疾患を合併していない患者 115例。

方法：ELISAにて測定した全症例の腫瘍組織内 VEGF 濃度の中央値 (2.5 μ Mol/mg protein) を基準に2つのグループに層別化し、全生存率、無再発生存率および無転移生存率との関連を検討した。

Yudoh K., et al.: Br J Cancer 84, 1610-1615 (2001)

1 Potti A., et al.: J Cancer Res Clin Oncol 130, 52-56 (2004)

2 Pako EE., et al.: Anticancer Res 25, 3591-3596 (2005)

3 Yudoh K., et al.: Br J Cancer 84, 1610-1615 (2001)

ST(S)S

ST(S)S

ST(S)S

Source URL:

https://prod.pro.novartis.com/jp-ja/products/votrient/sarcoma/sts_angiogenic_factor