[illegible]TSC[illegible]

[illegible] [illegible]

[illegible]
[illegible]SEGA[illegible]

[illegible]SEGA[illegible]

2018[illegible]12[illegible] [illegible]subependymal giant cell astrocytoma[illegible]SEGA[illegible] [illegible]EBM[illegible]Minds[illegible]2014[illegible]Minds2014[illegible]SCOPs[illegible]PICO[illegible]AGREE II[illegible]SEGA[illegible]

[illegible]
[illegible]
[illegible]
[illegible] [illegible]
[illegible]
[illegible] [illegible]

[illegible]

Image

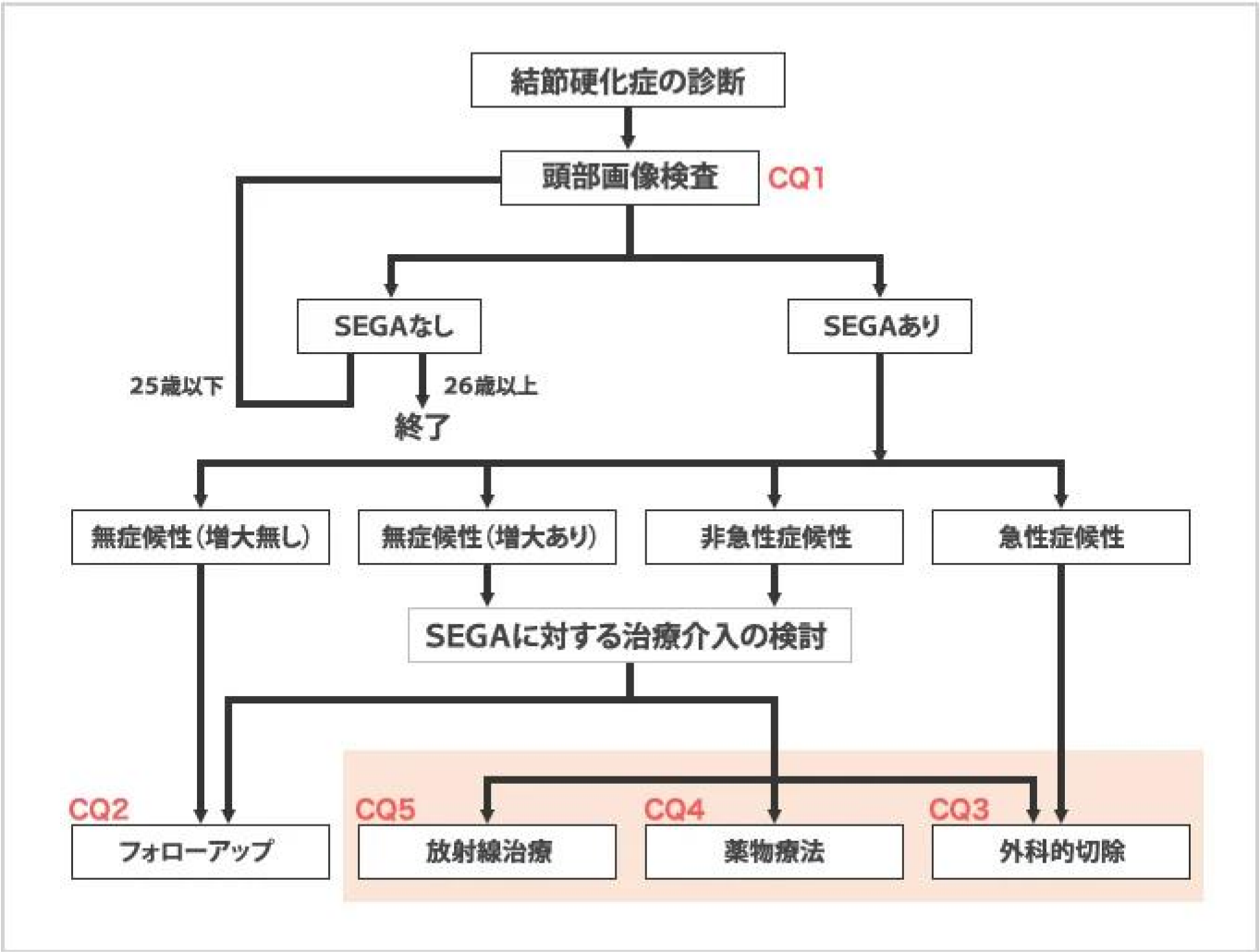
結節硬化症の診断
頭部画像検査
CQ1
SEGAなし
SEGAあり
25歳以下
26歳以上
終了
無症候性（増大無し）
無症候性（増大あり）
非急性症候性
急性症候性
SEGAに対する治療介入の検討
CQ2
フォローアップ
CQ5
放射線治療
CQ4
薬物療法
CQ3
外科的切除

診療の全体的な流れ

- 診断

結節性硬化症に伴う神経病変としては，SEGAの他，大脳皮質結節（cortical tuber），上衣下結節（subependymal nodule: SEN），放射状大脳白質神経細胞移動線が知られているが，臨床上SENとSEGAの鑑別が重要である（図**1**）。SEGAの画像診断基準（表**2**）は，「尾状核視床溝（caudothalamic groove）も含むモンロー孔近傍に位置する病変で，（1）最大径1cm以上，（2）経時的に増大する上衣下腫瘍（造影効果の有無を問わない）」となっている[1)]。通常SEGAでは著しい造影効果を示すが，増大傾向を示す上衣下病変では造影効果がなくともSEGAとみなすべき点に注意を要する。

図**1** 結節性硬化症に伴う神経病変の画像所見

Image

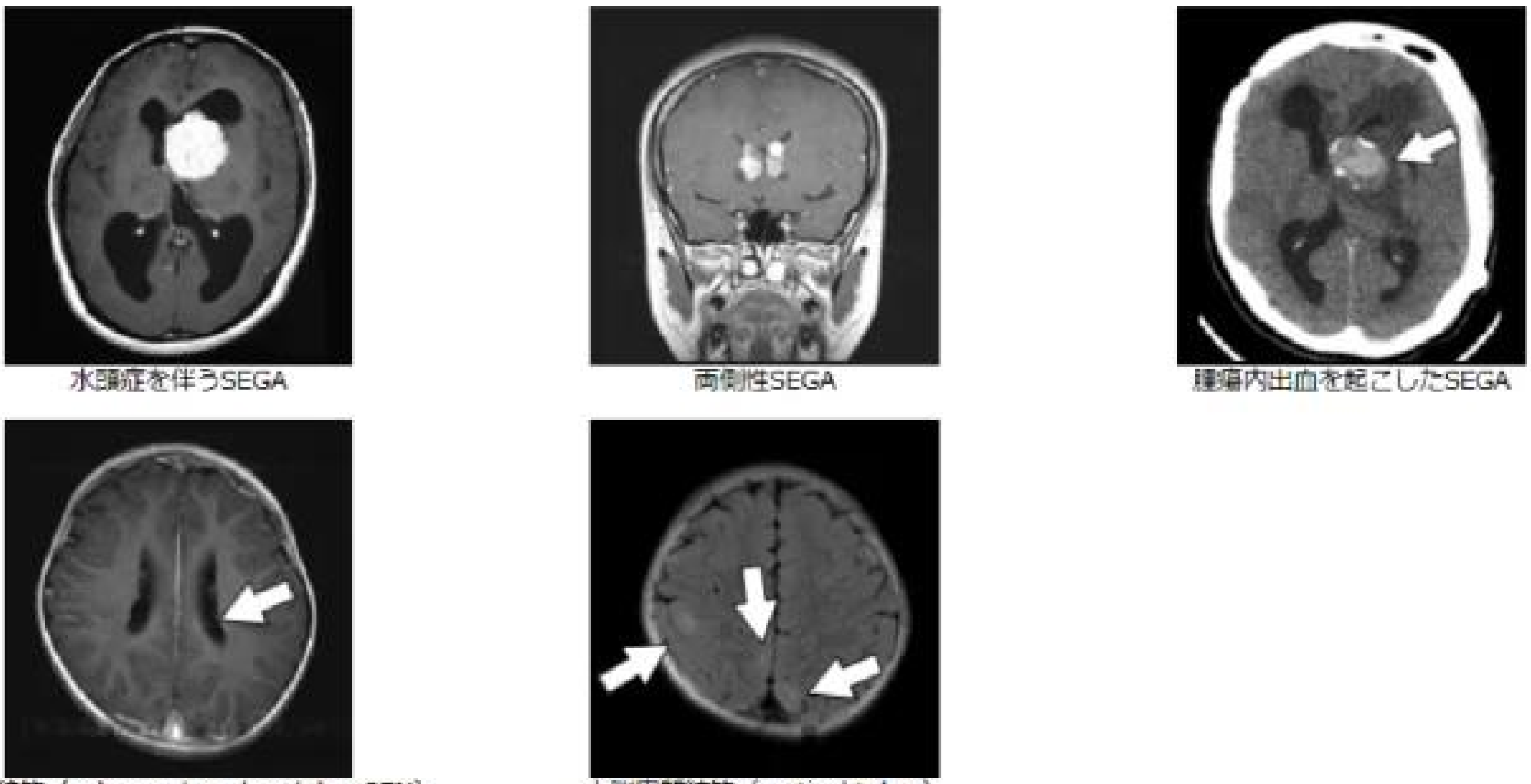

□2 SEGA□□□□□□□International Tuberous Sclerosis Complex Consensus Conference 2012□

□□□□□□caudothalamic groove□□□□□□□□□□□□□□□□□□□□□□□□□□□
□1□□□□1cm□□□
□2□□□□□□□□□□□□□□□□□□□□□□□□□□
Image

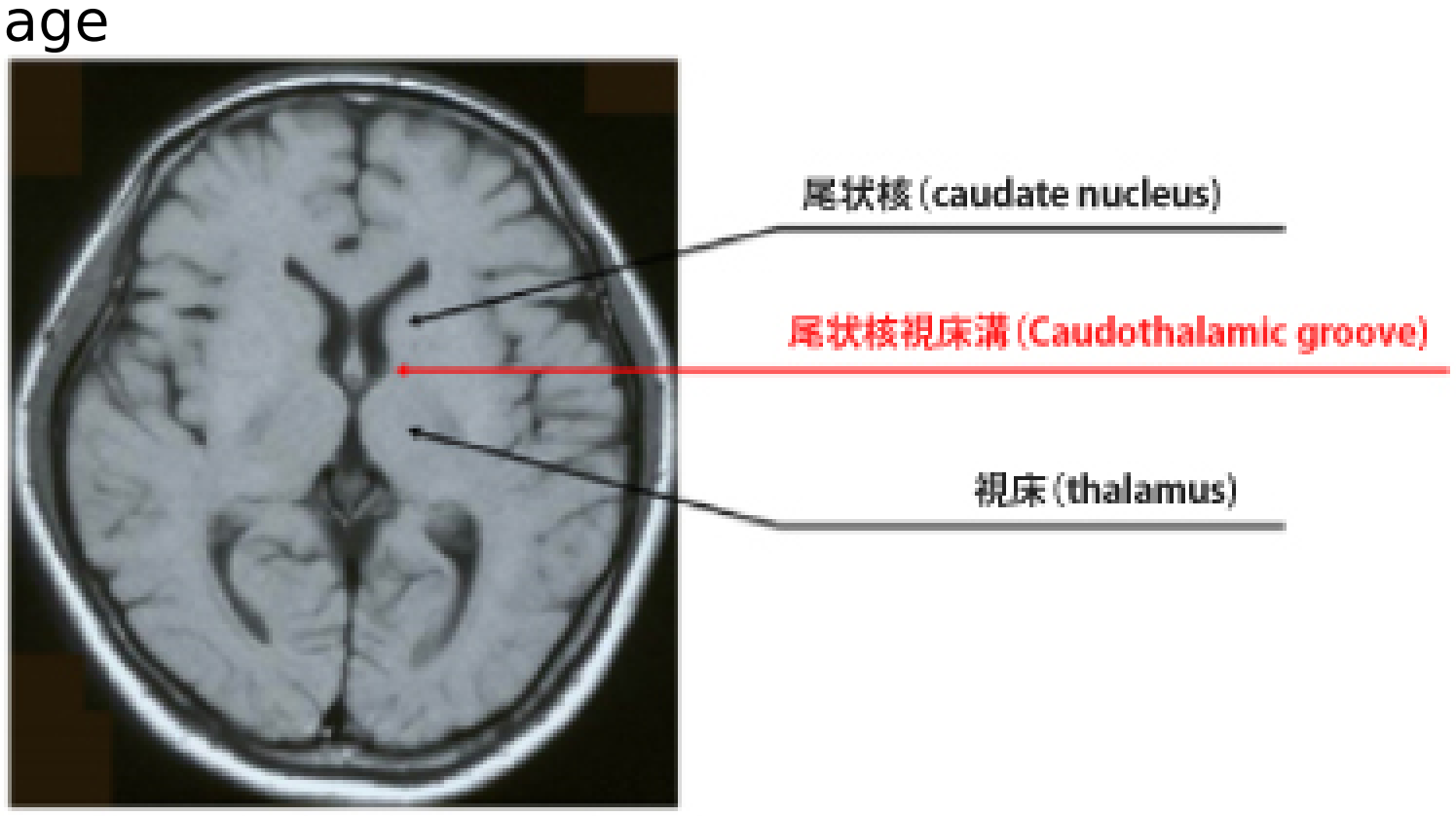

□□□SEN□5□10mm□□□□□□□□□□□□□□□□□□SEGA□□SEGA□□□MRI□□CT□□□□□□□□

- □□

SEGA□□①□□□□□②□□□□□□③□□□□□□□□□□□④□□□□□□□□□□□4□□□□□□□□**3**□[1,2,□]□

□3 SEGA□□□□□

□□□□	□□□
□□□□□	□□□□□□□□□□□□□□□□□□□□□□□□□□□□, □□□□□□□□□□□□□□□
□□□□□□	□□□□□□□□□□□□□□□□□□□, □□□□□□□□□□□□□□□□□□□□□ □□□□□□□□□, □□□□□□□□□□□□□□□□□□, □□□□□□□□□□□□□□□□□□□□□, □□□□□□□□□□□□□□□□□□□□□subclinical□□□□□□□□□□□□□□

病態分類	説明
無症候性（増大あり）	腫瘍に起因する神経症状は認めないが，経時的な画像検査で腫瘍の増大傾向を認めているもの
無症候性（増大なし）	腫瘍に起因する神経症状なく，経時的な画像検査でも腫瘍の増大傾向を認めないもの

急性症候性の場合は外科的切除が第一選択であり，全摘出により治癒する可能性が高い。また，SEGAに伴う水頭症は，多くの場合は摘出により解消されるが，腫瘍摘出後にも脳室拡大・水頭症症状が改善しない場合には脳室-腹腔シャント術，あるいは脳室-脳槽間内シャント術の適応を検討する。なお，水頭症を伴うSEGAの外科的切除が速やかに行えない場合は，水頭症に対する外科的処置を行って一時的な症状の改善を行うことがあるが，外科的切除をいつどのようにして行うかなど，あらかじめSEGAに対する治療方法を十分に検討しておく必要がある。手術適応を検討するうえで，腎血管筋脂肪腫（AML）や肺リンパ脈管平滑筋腫症（LAM）などの合併症による全身状態を考慮する必要があるが，SEGAは，それらによる腎機能や肺機能の障害が出現する成人期よりも前に発症することが多いので，問題になることは少ない。非急性症候性，無症候性（増大あり）で，外科的切除が危険あるいは困難と判断される場合は薬物療法や放射線治療が行われることがある。また，外科的完全切除が困難な場合は手術前あるいは手術後に薬物療法や放射線治療が行われることがある。しかし，現状では非急性症候性や無症候性（増大あり）の状況での治療方針は明確ではないので，この点についてのCQを主に作成した。

結節性硬化症の原因遺伝子であるTSC1遺伝子とTSC2遺伝子は，mTORシグナル伝達経路の負の調節因子であり，結節性硬化症に伴うSEGAの治療薬として，mTOR阻害剤が我が国で2012年12月に承認された。mTOR阻害剤の有用性を示した臨床試験は，病状が安定しており手術を必要としないが，画像上増悪傾向のあるSEGAを対象としている[3)]。投与量は，血中薬物濃度を指標に調節する必要がある。腫瘍縮小効果が得られる率は高く，通常は3カ月以内の早い時期に効果が確認でき，投与継続により長期間にわたり腫瘍縮小効果が持続する。したがって，一般的な抗腫瘍薬に比べると，投与期間は長期になる。ただし，投与を中止すると，いったん縮小していた残存腫瘍が再増大することがある。また，間質性肺炎，感染症，口内炎などの副作用があり，安全性については，妊孕性などまだ明らかにされていない点もある。したがって，mTOR阻害剤は，外科的切除の対象とならない患者での有力な治療選択肢となり得るが，その適応は，現時点では明確な基準はなく，症例ごとに検討する必要がある。また，結節性硬化症に合併するてんかん，腎AML，皮膚病変に対して副次的効果が認められることもあるが，SEGA以外ではAMLに対してのみ承認されている。

いずれの治療を選択するかは，個々の症例ごとに，病状・病期，SEGAの治療歴，合併症の病状，手術の難易度，施設の経験値，患者・家族の希望，などを考慮して総合的に判断する。また，SEGAと診断され，画像検査によるフォローアップを行う場合は，腫瘍増大により起こりうる症状につき，患者ならびに家族が理解し対処できるよう，十分な説明を行う。

参考文献

1) Roth J, Roach ES, Bartels U, et al. Subependymal giant cell astrocytoma: diagnosis, screening, and treatment. Recommendations from the International Tuberous Sclerosis Complex Consensus Conference 2012. Pediatr Neurol. 2013; 49(6): 439-44. [PMID: 24138953]
2) Krueger DA, Northrup H; International Tuberous Sclerosis Complex Consensus Group. Tuberous sclerosis complex surveillance and management: recommendations of the 2012 International Tuberous Sclerosis Complex Consensus Conference. Pediatr Neurol. 2013; 49(4): 255-65. [PMID: 24053983]
3) Franz DN, Belousova E, Sparagana S, et al. Efficacy and safety of everolimus for subependymal giant cell astrocytomas associated with tuberous sclerosis complex (EXIST-1): a multicentre, randomised, placebo-controlled phase 3 trial. Lancet. 2013; 381(9861): 125-32. [PMID: 23158522]

推奨

- □□□□

CQ1

□□□□□□□□□□□□□□□□□□□□□□□□□□□□□□□□□□□□□□**MRI**□□□**CT**□□□□□□□□□**SEGA**□□□□□□□□□□□□□□□□□

□□

□□□□□□□□□□□□□□□□□□□□□□□□□□□□□□□□□□SEGA□□□□□□□□□□□□□□□□□□□□□MRI□□□CT□□□□□□□□□□□□□□□
□2C□

CQ2

非急性症候性または無症候性の**SEGA**患者に対して，定期的な頭部画像診断（**MRI**または**CT**）検査は有用か?

推奨

非急性症候性または無症候性のSEGA患者に対して，定期的な頭部画像診断（MRIまたはCT）検査を行うことを提案する。（2C）

- 手術

CQ3

非急性症候性または無症候性（増大あり）の**SEGA**に対する外科的切除は，急性症候性となってから行われる場合と比較して有用か?

推奨

非急性症候性または無症候性（増大あり）のSEGAに対して，急性症候性となる前に外科的切除を行うことを提案する。（2C）

- 薬物療法

CQ4

非急性症候性または無症候性（増大あり）の**SEGA**に対して，外科的切除の対象とならない場合に **mTOR**阻害剤投与は有用か?

推奨

非急性症候性または無症候性（増大あり）のSEGAに対して，外科的切除の対象とならない場合に mTOR阻害剤の投与を提案する。（2C）

- 放射線治療

CQ5

外科的切除の対象とならない非急性症候性または無症候性（増大あり）の**SEGA**に対して放射線治療は有用か?

推奨

非急性症候性または無症候性（増大あり）のSEGAに対して，外科的切除の対象とならない場合に 放射線治療を行わないことを提案する。（2D）

推奨の強さ・エビデンスレベル

- ① 推奨の強さの提示方法について

  Minds 2014に従い，推奨の強さにエビデンスの強さを併記する。
  従来の「エビデンスレベル」，「推奨グレード」は用いない。

- ② エビデンスの強さについて

  Image

表5-1　推奨作成のための、エビデンス総体の総括
（アウトカム全般のエビデンスの強さ）

A（強）	効果の推定値に強く確信がある
B（中）	効果の推定値に中程度の確信がある
C（弱）	効果の推定値に対する確信は限定的である
D（とても弱い）	効果の推定値がほとんど確信できない

「監修：福井次矢・山口直人．編集：森實敏夫・吉田雅博・小島原典子．Minds診療ガイドライン作成の手引き2014．医学書院．2014」より引用

Image

例）　1）患者Pに対して治療Ⅰを行うことを推奨する（1A）
＝（強い推奨、強い根拠に基づく）

2）患者Pに対して治療Cにくらべ治療Ⅰを行うことを提案する（2C）
＝（強い推奨、弱い根拠に基づく）

3）患者Pに対して治療Cも治療Ⅰも行わないことを提案する（2D）
＝（弱い推奨、とても弱い根拠に基づく）

4）患者Pに対して治療Ⅰを行わないことを強く推奨する（1B）
＝（強い推奨、中程度の根拠に基づく）

「監修：福井次矢・山口直人．編集：森實敏夫・吉田雅博・小島原典子．Minds診療ガイドライン作成の手引き2014．医学書院．2014」より引用

参考文献

1) Curatolo P, et al. Eur J Paediatr Neurol 2012; 16: 582-586
2) Moavero R et al. Childs Nerv Syst 2010; 26:1495-1504
3) Wu JY, et al. Neurology. 2010; 74: 392-398
4) Jansen FE et al. Epilepsia. 2007; 48: 1477-1484
5) Kossoff EH et al. Epilepsia. 2005; 46: 1684-1686
6) Krueger DA, et al. N Engl J Med 2010; 363: 1801-1811

弊社製品についてのお問い合わせ

お問い合わせ
