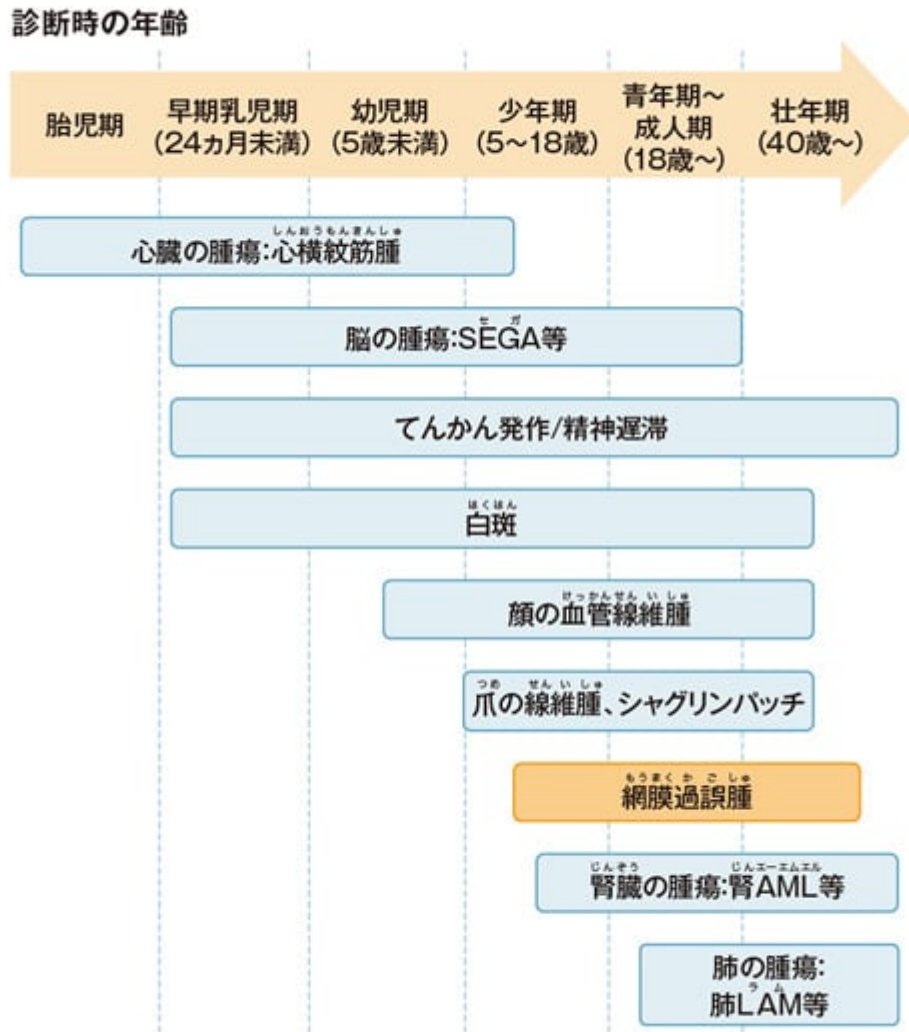


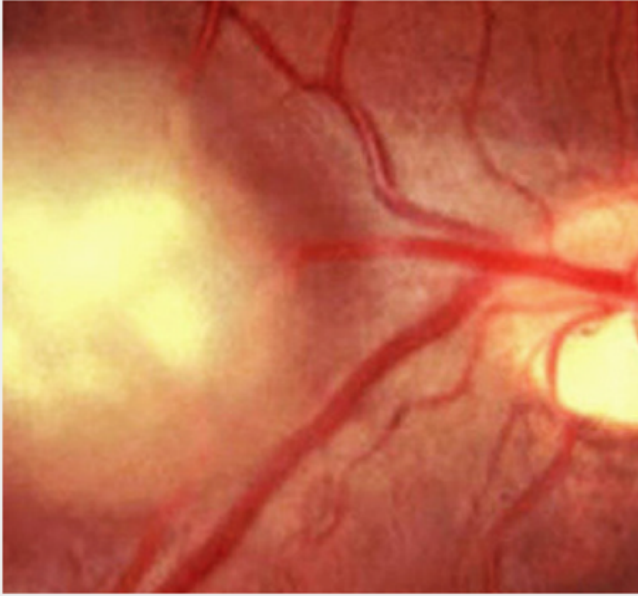
図1 網膜過誤腫の発現時期



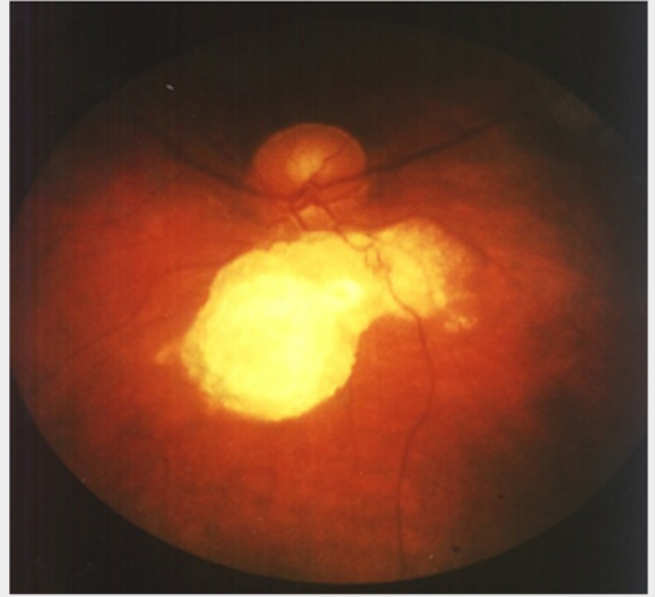
大野耕作, 平山義人, 松井氏豊次郎, 編, 知的障害者の健康管理マニュアル, 東京: 診断と治療社, 2007; 83.
全田 眞理, 他, 日皮会誌 2018; 128: 1-16, より作図

Image

図 3



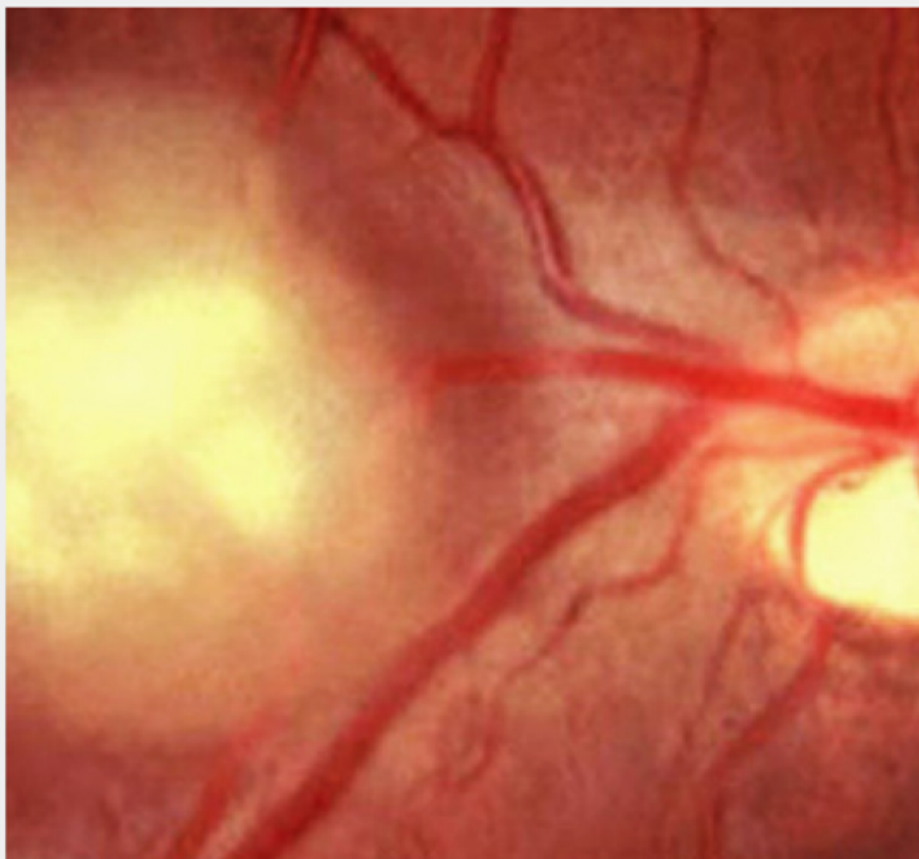
Adapted from Roach et al. 2004



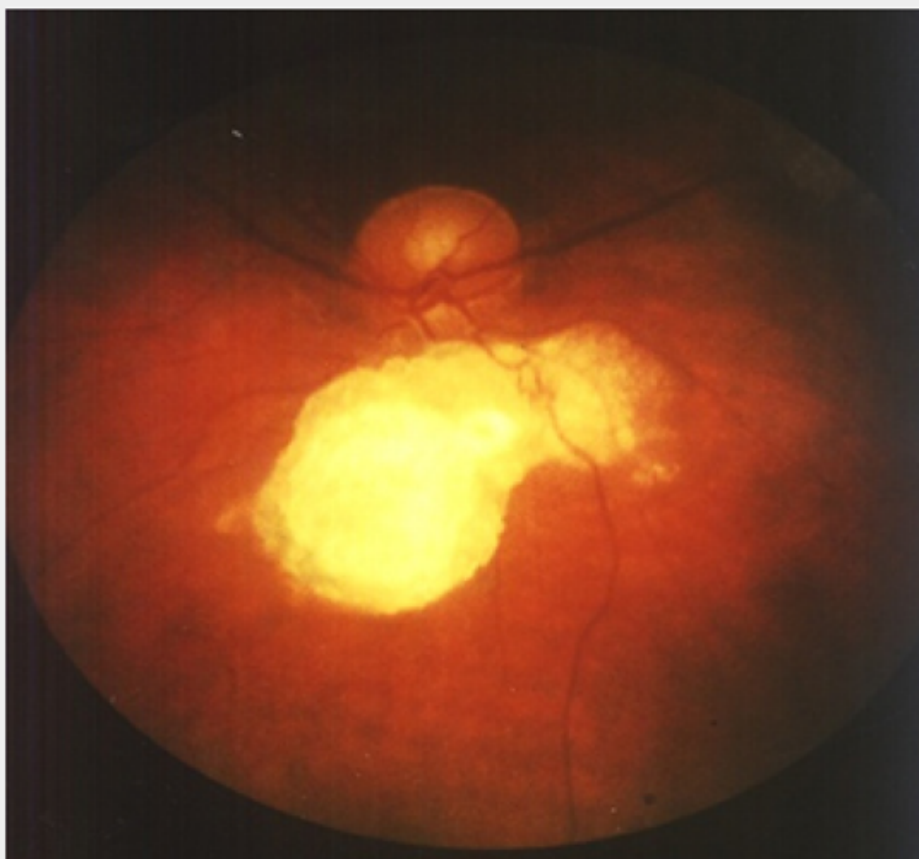
※異なる症例の写真です。

Image

図 3



Adapted from Roach et al. 2004



※異なる症例の写真です。

□□□□

1) Northrup H, et al. *Pediatr Neurol* 2013; 49: 243-254

2) Curatolo P, et al. *Lancet* 2008; 372: 657-668

3) □□□□, □. □□□□ 2018; 128: 1-16

4) □□□□, □. □□□□ 2008; 118: 1667-1676

□□□□□□□□□□□□□□□□

[□□□□□□](#)

Source URL: https://prod.pro.novartis.com/jp-ja/products/afinitor/tsc/symptom_10